

# Atypische Myopathie beim Pferd – Hypoglycin A als Ursache festgestellt

J.-M. V. Cavalleri<sup>1</sup>, S. Aboling<sup>2</sup>, K. Feige<sup>1</sup>

<sup>1</sup> Klinik für Pferde, Stiftung Tierärztliche Hochschule Hannover, Bünteweg 9, Hannover

<sup>2</sup> Institut für Tierernährung, Stiftung Tierärztliche Hochschule Hannover, Bischofsholer Damm 15, Hannover

Schlüsselwörter: Muskelerkrankung, Weidemyoglobinurie, Ahorn, MADD, MAD-Mangel

## Epidemiologie

Bei der atypischen Myopathie handelt es sich um eine saisonal, nicht belastungsinduziert auftretende Erkrankung von Weideferden. Sie wurde in der Literatur erstmals 1976 erwähnt. Des Weiteren sind in den 1980-er Jahren Fälle in England und Schottland aufgetreten. Die weitaus größte Zahl erkrankter Pferde, 103 Fälle, wurde in Deutschland im Herbst 1995 beschrieben. Seither sind zunehmend Fälle auch in anderen europäischen Ländern bekannt geworden. Die in Nordamerika auftretende saisonale Weidemyopathie gleicht der in Europa beheimateten atypischen Myopathie in ihren klinischen und epidemiologischen Charakteristika.

Die Erkrankung kommt bei Pferden verschiedener Altersgruppen vor, meist aber bei jüngeren Tieren in gutem Allgemeinzustand. Geschlechts- oder rassespezifische Unterschiede fehlen. Die Erkrankung kann bei einem oder mehreren Pferden gleichzeitig auftreten und kommt typischerweise gehäuft in den Herbst- und Wintermonaten vor. Krankheitsbegünstigend wirken kalte Witterungsverhältnisse mit Frostperioden oder Außentemperaturen im einstelligen Bereich über 1 – 2 Tage.

## Pathogenese

In neueren Untersuchungen mehren sich Hinweise darauf, dass ein pflanzliches Toxin, Hypoglycin A, für die Erkrankung verantwortlich ist. Hypoglycin A enthalten die unreifen Früchte und Samen der Akee-Pflanze (*Blighia sapida*), die Samen des Eschen-Ahorns (*Acer negundo*)- Abb. 2 sowie die Samen des in Europa vorkommenden Berg-Ahorns (*Acer pseudoplatanus*)- Abb. 1.



**Abb. 1** Berg-Ahorn (*Acer pseudoplatanus*)



**Abb. 2** Eschen-Ahorn (*Acer negundo*)

Die Aufnahme der unreifen Früchte der in Westafrika und Zentralamerika heimischen Akee-Pflanze führt beim Menschen zu der sogenannten „*Jamaican vomiting sickness*“, einer Intoxikation mit Hypoglycin A. Durch die Aufnahme des Hypoglycins und dessen Metabolisierung zu Methylenecyclopropylacetic Säure (MCPA) entsteht ein erworbener multipler Acyl-CoA-Dehydrogenase-Mangel (MAD-Mangel), der sich in Erbrechen, hochgradiger Hypoglykämie und neurologischen Ausfallserscheinungen äußert und letal verlaufen kann.

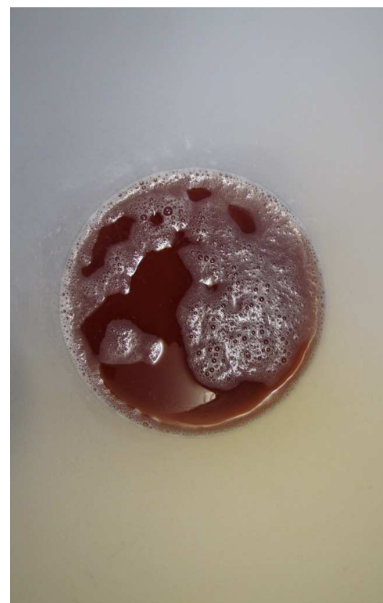Forschergruppen aus den USA und Belgien haben Hypoglycin A als Ursache der saisonalen Weidemyopathie und atypischen Myopathie ermittelt. Im Serum erkrankter Pferde wurde der toxische Hypoglycin-Metabolit MCPA-Carnitin gefunden. Der MAD-Mangel erklärt auch die pathologischen Veränderungen, die bei erkrankten Pferden auftreten. Da vorwiegend junge Pferde erkranken, die ganztägig auf kargen, abgefressenen Weiden in der Nähe von Eschen- oder Berg-Ahorn gehalten werden und dort kein Zufutter erhalten, können entsprechende Präventionsmaßnahmen ergriffen werden. Um das Risiko einer Erkrankung zu verringern sollten im Herbst und beginnendem Frühling Pferde auf kargen Weiden im Einzugsgebiet dieser Bäume mit Raufutter zugefüttert werden und die tägliche Weidezeit auf 12 Stunden beschränkt werden (Empfehlung Dr. S. Valberg).

## **Klinik**

Klinische Symptome treten plötzlich in Form eines steifen Ganges auf, ohne dass die Pferde vorher bewegt oder angestrengt gearbeitet worden sind. Diese Symptomatik wird unmittelbar begleitet von einer Myoglobinurie (Abb. 6).

### **Abb. 6**

*Typische rötlich-braune Färbung des Harns durch Myoglobinurie bei einem Pferd mit atypischer Myopathie.*





**Abb. 7**

*Die Tiere sind oft apathisch und können auch Koliksymptome zeigen. Schwitzen kann Ausdruck der Schmerzhaftigkeit der Erkrankung sein.*

Bezeichnenderweise ist der Appetit meist erhalten, selbst wenn die Pferde zum Festliegen kommen. Daneben können Muskelzittern und ein schwankender Gang auftreten. Fieber sowie erhöhte Atem- und Herzfrequenz sind häufige, aber nicht regelmäßig vorkommende Symptome.

Labordiagnostisch ist die Erkrankung in erster Linie charakterisiert durch eine hochgradig erhöhte Kreatinkinase (CK) von über 50 000 IE/l, aber auch erhöhte Werte der Aspartat-Aminotransferase (AST), Laktatdehydrogenase (LDH) und Sorbitoldehydrogenase (SDH). Daneben kann es im Endstadium der Erkrankung zu einer manifesten Unterversorgung mit Kalzium (Hypokalzämie) kommen.

**Therapie**

Die Behandlung gestaltet sich rein symptomatisch und besteht in der Regel aus einer Flüssigkeitstherapie. Daneben wird die Verabreichung von Analgetika, nicht-steroidalen Antiphlogistika, Glukokortikosteroiden und Antibiotika empfohlen.

Die Flüssigkeitstherapie erfordert besonders auf Grund der möglichen Hypokalzämie eine intensive Überwachung.


In der Regel nimmt die atypische Myopathie einen progredienten Verlauf, wobei betroffene Tiere im Endstadium festliegen. Die Mortalitätsrate ist im Vergleich zu anderen Myopathien außerordentlich hoch (bis zu 80%) und die Prognose in jedem Fall schlecht bis infaust.

Dieser Artikel ist als wissenschaftlicher Beitrag in der Zeitschrift Pferdespiegel angenommen.

Literatur ist bei der Verfasserin erhältlich. Teile dieses Beitrags sind aus einer Publikation basierend auf einem Vortrag gehalten auf dem bpt-Kongress 2010 entnommen (Der Praktische Tierarzt 92, Heft 7 (2011), 596-599).

## Zur Biologie der in Deutschland wildwachsenden Ahorn-Arten

Weltweit existieren 124 Arten der Gattung Ahorn (*Acer*) [1]. In der Bundesrepublik Deutschland kommen vier Arten wildwachsend vor: Berg-Ahorn (Abb. 1), Eschen-Ahorn (Abb. 2), Feld-Ahorn (Abb. 3) und Spitz-Ahorn (Abb. 4). Ab und zu tritt auch der strauchförmige Tatarische Steppen-Ahorn (Abb. 5). Alle anderen 119 Ahorn-Arten sind normalerweise auf Parks und Gärten beschränkt, wo die ansonsten verdrängende Konkurrenz durch heimische Pflanzen fehlt.



**Abb. 3** Feld-Ahorn (*Acer campestre*)



**Abb. 4** Spitz-Ahorn (*Acer platanoides*)

Abb. 3 - Feld-Ahorn (*Acer campestre*) und Abb. 4 - Spitz-Ahorn (*Acer platanoides*) sind häufig auf europäischen Fluren zu finden. In ihren Samen wurde kein Hypoglycin A nachgewiesen.



**Abb. 5** Tatarische Steppen-Ahorn (*Acer tataricum s.l.*)

Über den Hypoglycin A-Gehalt des tatarischen Steppen-Ahorns (*Acer tataricum s.l.*) liegen keine Untersuchungen vor.

Eschen- und Tatarischer Steppen-Ahorn zählen zu den floristischen „Neubürgern“ (Neophyten) im Gebiet. Es handelt sich um Pflanzenarten, die hier zufällig eingeschleppt oder gezielt kultiviert wurden und sich danach „einbürgerten“. Im botanischen Sinn bedeutet dies, sich ohne menschliche Hilfe am Standort zu halten und zu vermehren. Erwähnenswert ist, dass der wärmeliebende Eschen-Ahorn nur an besonders sonnenexponierten Standorten auch fruchtet.

Eschen- und Tatarischer Steppen-Ahorn sind von Natur aus mehrstämmig und wachsen strauchförmig (Tab. 1). Diese Wuchsform tritt auch beim Feld-Ahorn auf, wenn er häufig geschnitten wird. Alle Ahorn-Arten zeichnen sich durch einen frühen Blühzeitpunkt aus.

Tab. 1 Merkmale der hierzulande wildwachsenden Ahorn-Arten

Name	Lateinischer Name	Blütezeit (Monat)	Blüte [...] Laubaustrieb	Vorhandensein reifer Früchte (Monat)	Wuchsform und Status	Typischer Standort
Berg-Ahorn	<i>Acer pseudo-platanus</i>	5	[nach]	9-10	Baumförmig, einheimische Art	Wald, Waldrand
Eschen-Ahorn	<i>Acer negundo</i>	3-4	[vor]	7-8	Strauch- oder baumförmig, stammt aus Wärmegebieten USA, als Neophyt eingebürgert und als Zierpflanze kultiviert	Offenland
Feld-Ahorn	<i>Acer campestre</i>	5	[zusammen mit]	9	Strauch- oder baumförmig, einheimische Art	Waldrand, Offenland
Spitz-Ahorn	<i>Acer platanoides</i>	4	[vor]	10	Baumförmig, einheimische Art	Wald, Waldrand, Offenland
Tatarischer Steppen-Ahorn	<i>Acer tataricum s.l.</i>	5	[nach]	8	Strauchförmig, stammt aus Wärmegebieten östliches Europa, als Neophyt eingebürgert und als Zierpflanze kultiviert	Offenland